Coluna e menopausa
quatro ligações

A coluna na menopausa

O que a evidência mostra, o que é atalho e quando vale examinar



Imagem gerada por IA.

Matheus Camargo · Fisioterapeuta de coluna · Porto Alegre · CREFITO-5 246787-F

Este guia não substitui avaliação presencial.

Antes de começar

Este guia foi escrito para você, mulher na perimenopausa ou depois dela, que sente a coluna de um jeito diferente do que sentia aos 35. Talvez a lombar reclame no fim do dia de trabalho em casa. Talvez a dor tenha ido para o glúteo, para o cotovelo, para a mão ou para o calcanhar. E talvez alguém já tenha dito, com toda a segurança, que "é tudo hormônio" ou que "tudo vem da coluna".

As duas frases são confortáveis. Nenhuma das duas está bem demonstrada.

O que segue é uma leitura honesta do que a pesquisa sustenta hoje. Em cada parte, você vai encontrar três coisas: o que a evidência mostra, o que virou atalho de conversa e quando faz sentido procurar uma avaliação. Quando o estudo é grande e bem desenhado, eu digo. Quando é pequeno, ou só mostra que duas coisas andam juntas, eu também digo.

Três combinados antes da leitura:

- **Associação não é explicação.** Quando dois fatos aparecem juntos num estudo, isso é um sinal. Não prova que um produza o outro.
- **Hormônio é assunto do seu médico.** Quando a reposição hormonal aparecer aqui, ela aparece como contexto de pesquisa, nunca como recomendação. Se o tema interessa a você, converse com seu médico.
- **Nenhum texto examina ninguém.** O guia ajuda a fazer boas perguntas. A resposta para o seu caso pede exame.

As referências estão no fim, organizadas por parte, com o número PMID de cada estudo. Qualquer pessoa pode conferi-las no PubMed.

Como ler o "nível de evidência" deste guia

Ao fim de cada bloco importante, há uma linha em itálico sobre o nível de evidência. Ela existe porque nem todo estudo pesa igual, e você merece saber o peso de cada afirmação.

Quatro tipos de estudo aparecem com frequência aqui:

- **Ensaio randomizado.** Um grupo recebe uma intervenção, outro não, e o sorteio decide quem fica em cada grupo. É o desenho que melhor testa se uma coisa muda outra. Quando é grande, pesa muito. Quando tem 10 ou 15 pessoas, pesa pouco.
- **Estudo observacional ou de associação.** Observa pessoas como elas são e mede o que anda junto. Mostra sinais. Não separa bem o que vem antes do quê, nem descarta outras explicações.
- **Estudo transversal.** Um tipo de estudo observacional que fotografa um único momento. É útil para saber quantas pessoas têm algo; é fraco para dizer por quê.

- **Revisão sistemática e metanálise.** Reúnem os estudos de um tema com regras explícitas e, quando possível, somam os resultados. São tão boas quanto os estudos que reúnem. Quando os estudos discordam, a metanálise mostra o desacordo, e isso também é informação.

Uma regra simples atravessa o guia: quanto mais fraca a evidência, mais cuidadosa a frase.

Parte 1

O que muda nessa fase

A menopausa não inventa uma doença nova da coluna. Ela muda o terreno onde a coluna trabalha.

Eu vejo isso na clínica com frequência: a mulher chega dizendo que "nada mudou na rotina", e é verdade. O que mudou foi o corpo que sustenta a mesma rotina. A pesquisa ajuda a entender esse terreno em quatro eixos: dor, disco, osso e músculo.

Um quadro coletivo, não um mecanismo único

Numa revisão de 2024, Wright e colegas propuseram um nome para esse conjunto de queixas: a *síndrome musculoesquelética da menopausa*. Os autores **estimam** que mais de 70% das mulheres tenham sintomas musculoesqueléticos durante a transição e que cerca de 1 em cada 4 fique incapacitada por eles.

Esse nome é útil por um motivo: ele leva a sério uma dor que muitas vezes foi tratada como exagero. Mas convém ler com precisão. É uma estimativa citada pelos autores numa revisão narrativa, não um estudo novo medindo essas proporções, e não prova que um único mecanismo explique cada dor, do pescoço ao calcanhar. Cada lugar que dói ainda precisa do seu próprio diagnóstico.

> *Nível de evidência: revisão narrativa que organiza estudos de desenhos variados. Útil para enxergar o conjunto do tema; não serve para explicar o seu caso em particular.*

Dor

A dor musculoesquelética é comum nessa fase.

Muita gente pergunta, então, se a reposição hormonal resolveria essa dor. Uma revisão sistemática com metanálise publicada em 2026 (Overton e colegas) não encontrou efeito claro da terapia hormonal sobre a dor musculoesquelética generalizada. Os próprios autores apontam que os estudos do campo são muito diferentes entre si, o que pede cautela em qualquer direção.

O que dá para dizer: a dor dessa fase é real, e "a reposição resolve a dor" não está estabelecido. A decisão sobre reposição hormonal envolve muitos outros fatores e não cabe à fisioterapia. Converse com seu médico.

Disco

Num estudo com ressonância magnética de 1.566 mulheres **atendidas por dor lombar**, Lou e colegas (2017) encontraram degeneração do disco lombar mais acentuada depois da menopausa, com a associação concentrada nos primeiros 15 anos após a última menstruação. O estudo também comparou essas mulheres com 1.382 homens igualmente atendidos por dor lombar: depois da menopausa, a degeneração nelas ficou mais acentuada do que neles, na mesma idade. Uma análise anterior do mesmo grupo, com 4.230 discos, já apontava na mesma direção (Lou, 2014).

É uma associação em amostra clínica, não na população geral, e os autores pedem cautela: ainda não se separa bem o efeito da idade do efeito da menopausa.

Vale lembrar também uma coisa que eu repito muito no consultório: o laudo descreve a imagem. Ele não mede a sua dor. Um disco com sinais de desgaste pode estar presente em quem não sente nada.

> *Nível de evidência: estudos de imagem grandes em amostra hospitalar, de associação. Sinal consistente, sem prova de mecanismo.*

Osso

Depois da menopausa, a massa óssea cai e o risco de fratura sobe (Cummings e Melton, 2002). Isso inclui a fratura vertebral, que nem sempre chega com uma queda dramática e pode se apresentar como "mais uma dor nas costas".

Isso não quer dizer que toda lombalgia dessa fase seja fratura. Quer dizer que a fratura entra na lista do que se considera, sobretudo quando a dor muda de padrão. Densitometria, imagem e tratamento da osteoporose são assuntos médicos; o fisioterapeuta reconhece o sinal, encaminha e conversa com quem acompanha você.

Músculo

A perda de massa e de função muscular faz parte do quadro descrito por Wright. O nome técnico, quando a perda chega a certo ponto, é sarcopenia, e a definição usada hoje vem de um consenso europeu (Cruz-Jentoft, 2019), que olha força, quantidade de músculo e desempenho.

Músculo mais fraco muda a forma como você sustenta o dia: subir escada, carregar sacola, ficar horas sentada. Mas a ligação direta entre sarcopenia e um tipo específico de dor lombar ainda está incompleta na pesquisa.

Inflamação: uma hipótese, não uma resposta

Há estudos que propõem que a queda de estrogênio altere o ambiente inflamatório de articulações, tendões e disco. Isso ainda é, em grande parte, mecanismo proposto. Não justifica atribuir toda tendinite, toda fascite ou toda dor nas costas a uma "inflamação da menopausa".

O que não cabe no atalho hormonal

Antes de culpar o hormônio, vale olhar o resto do mapa: carga de trabalho, movimentos repetidos com força, peso corporal, tabagismo, uma imagem de exame que não combina com o que se sente, e a possibilidade de duas fontes de dor ao mesmo tempo.

Uma palavra para quem trabalha em casa

Muitas leitoras deste guia passaram a trabalhar em casa nos últimos anos. A mesa da cozinha virou escritório, a cadeira nem sempre foi escolhida para oito horas de uso, e o deslocamento, que obrigava o corpo a se mexer, sumiu.

Uma frase resume o que eu penso sobre isso: sentar o dia todo não estraga a coluna; o que pesa é ficar sem variar a carga.

A coluna tolera muitas posições. O que ela tolera mal é a mesma posição, pelo mesmo tempo, todos os dias. Não existe postura perfeita que dispense o movimento. Por isso, antes de trocar a cadeira, vale olhar o desenho do dia: quantas vezes você se levanta, quanto tempo passa sem mudar de posição, se há algum momento em que o corpo faz força de verdade.

Nada disso substitui a avaliação de uma dor que já se instalou. Mas ajuda a separar o que é do terreno da menopausa do que é do terreno da rotina. Os dois existem, e os dois contam.

Parte 2

Lombalgia, glúteo e o músculo piriforme

1 · Lombalgia e piriforme



Imagem gerada por IA.

O que a evidência mostra

Este é o quadro populacional mais consistente do guia sobre lombalgia em mulheres de 55 anos ou mais — o estudo usa a idade como aproximação da pós-menopausa, e não mede a menopausa em si.

Num estudo de carga global de doença (Xu e colegas, 2025), o número absoluto de casos em mulheres de 55 anos ou mais quase dobrou entre 1990 e 2021, sobretudo porque a população cresceu e envelheceu; a taxa padronizada por idade caiu um pouco. Em 2021, o peso da lombalgia nessas mulheres foi cerca de 1,8 vez o de homens da mesma idade, tanto em casos novos quanto em casos existentes e em anos de vida ajustados por incapacidade (DALY). Entre os fatores que se podem modificar, o índice de massa corporal elevado foi o que mais contribuiu. Isso é epidemiologia de lombalgia, não de síndrome do piriforme.

> *Nível de evidência: estudo ecológico de carga global de doença em grande escala, com a idade de 55 anos ou mais como aproximação da pós-menopausa. Mostra tamanho e tendência populacional; não mede menopausa nem explica o mecanismo em cada pessoa.*

Onde mora a confusão: o glúteo

Muitas mulheres descrevem a dor assim: "começa na lombar e desce para o bumbum", ou "dói no glúteo quando fico muito tempo sentada". Daí para o

diagnóstico de "síndrome do piriforme" é um passo curto, e muitas vezes apressado.

Ajuda separar três coisas:

- **Lombalgia** é dor na região lombar, com ou sem irradiação.
- **Dor na região do piriforme** pode ser muscular ou referida de outro lugar, sem que o nervo ciático esteja comprimido.
- **Síndrome do piriforme** (ou, num conceito mais amplo, *síndrome glútea profunda*) descreve uma ciática que não vem do disco: o nervo ciático sofreria no espaço profundo do glúteo (Kizaki, 2020).

Hopayian e colegas reuniram a literatura e descreveram quatro achados que costumam aparecer juntos: dor no glúteo, piora ao sentar, dor ao toque perto de uma região da pelve chamada incisura isquiática maior e dor em manobras que esticam o músculo (Hopayian, 2010 e 2018). O problema é que a precisão desses testes ainda não está estabelecida.

Quanto à frequência, as estimativas variam conforme o critério usado: algo em torno de 5% a 6% das dores lombares, glúteas e na perna, e até 17% numa série de 93 pessoas com lombalgia crônica de uma clínica de dor, com critério próprio e risco de viés (Lo e Robinson, 2024; Kean Chen e Nizar, 2013).

E um dado importante: não há evidência específica ligando a síndrome do piriforme à menopausa.

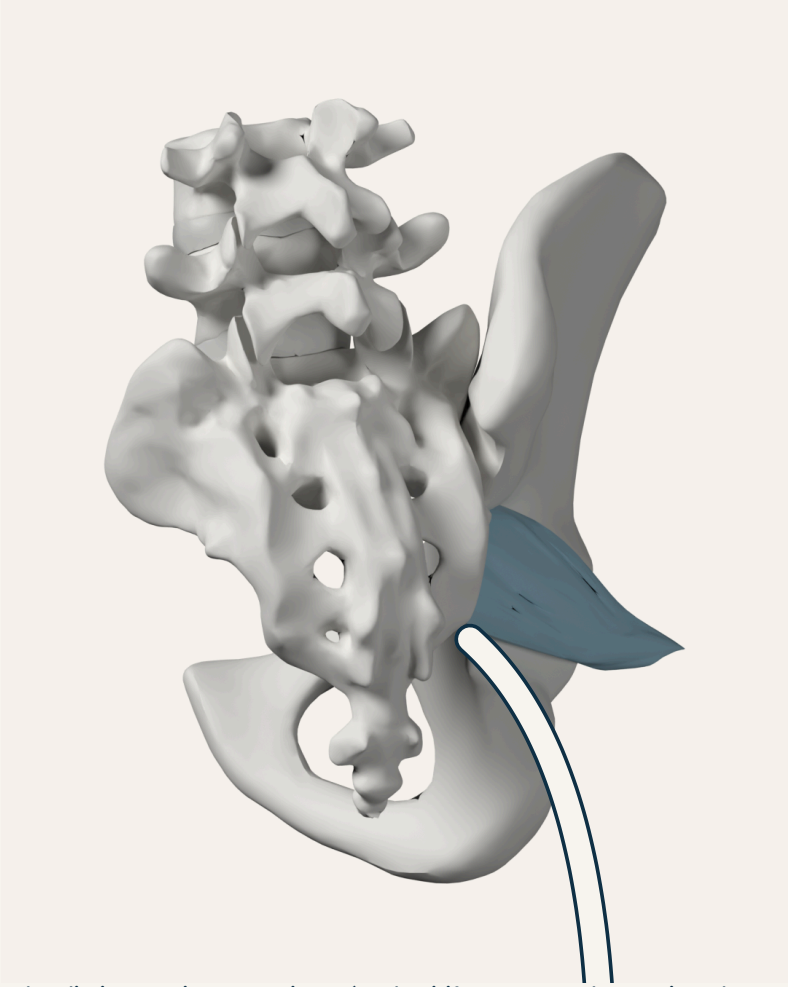

Pelve direita em vista posterior: músculo piriforme em azul e o trajeto do nervo isquiático.

Anatomia: BodyParts3D, © The Database Center for Life Science, CC BY 4.0 (modificada). https://dbarchive.biosciencedbc.jp/en/bodyparts3d/desc.html. Nervo isquiático: desenho da equipe.

Exames ajudam, mas não fecham

Não existe exame de referência bem aceito que confirme a síndrome do piriforme (Lo e Robinson, 2024). A ressonância da coluna e da pelve serve sobretudo para afastar outras origens, como hérnia de disco ou estreitamento do canal. Neurografia por ressonância, eletroneuromiografia e bloqueios guiados foram estudados (Filler, 2005; Lo e Robinson, 2024), mas nenhum deles, sozinho, fecha o diagnóstico.

O que a pesquisa diz sobre tratamento

A revisão sistemática de Hopayian e colegas (2023; a busca da revisão vai até julho de 2019) encontrou evidência de baixa qualidade para o tratamento da síndrome glútea profunda. Nenhuma intervenção conservadora, seja fisioterapia, infiltração ou toxina botulínica, se mostrou claramente superior às demais. A recomendação dos autores é que a primeira linha siga as orientações gerais de lombalgia e ciática, com fisioterapia. A cirurgia fica para casos crônicos selecionados, também com evidência limitada.

Repare no que isso significa: quando a pesquisa ainda é fraca, o bom senso clínico manda começar pelo que é seguro e bem conhecido, e examinar com cuidado antes de nomear.

> *Nível de evidência: baixo para diagnóstico e tratamento da síndrome do piriforme.*

O que é atalho de conversa

- **"Toda dor no glúteo na menopausa é piriforme."** Não. A lombar, o quadril e outras estruturas também referem dor para o glúteo.
- **"Meu nervo passa por dentro do músculo, então está explicado."** Essa variação anatômica existe em cerca de 16% das pessoas saudáveis e não é mais frequente em quem tem a síndrome (Lo e Robinson, 2024).
- **"Um teste positivo fecha o caso."** A precisão dos testes é incerta.
- **"Infiltração ou toxina funcionam melhor que exercício."** Não há evidência de qualidade para essa hierarquia.

Quando procurar avaliação

- A dor desce pela perna, abaixo do joelho, ou vem com formigamento.
- Sentar ficou difícil por semanas, e a dor não muda com as pausas e a variação de posição.
- Você recebeu o diagnóstico de piriforme sem que ninguém examinasse a lombar e o quadril.
- A dor nas costas mudou de padrão depois da menopausa, surgiu de forma súbita ou depois de um esforço pequeno. Nesse caso, a avaliação médica vem primeiro, para considerar fratura.

Perguntas para levar à consulta

- Onde exatamente começa a minha dor: na lombar, no glúteo ou no quadril?
- O meu exame de imagem combina com o que eu sinto, ou é um achado comum da idade?
- Há algum sinal de que o nervo esteja envolvido?
- Considerando a menopausa, existe motivo para investigar a densidade óssea? (Essa pergunta vai para o seu médico.)

Parte 3

Cotovelo e pescoço

2 · Cotovelo e cervical



Imagem gerada por IA.

O que a evidência mostra

A epicondilite lateral, o conhecido "cotovelo de tenista", é uma dor na parte de fora do cotovelo, ligada aos tendões que estendem o punho. Ela não é exclusiva de quem joga tênis.

Num estudo populacional finlandês com adultos de 30 a 64 anos (Shiri, 2006), a prevalência de epicondilite lateral definida foi de 1,3%, com pico entre 45 e 54 anos. A faixa coincide com a perimenopausa e o início da pós-menopausa. Mas o estudo não encontrou diferença entre homens e mulheres e não isolou nenhum efeito hormonal.

O que mais pesou foi a combinação de movimento repetido do braço com força: quem fazia as duas coisas teve **chance** cerca de cinco vezes maior. O tabagismo também apareceu como fator na epicondilite lateral; a obesidade associou-se sobretudo à epicondilite medial, que fica na parte de dentro do cotovelo.

> *Nível de evidência: estudo populacional de associação. Bom para descrever quem tem; fraco para qualquer ligação direta com a menopausa.*

Por que o pescoço entra na história

Os nervos que chegam ao cotovelo saem da coluna cervical. Por isso, em quem já tem epicondilite, o pescoço entra no exame e, às vezes, no tratamento.

Dois ensaios pequenos testaram técnicas manuais na cervical em pessoas com epicondilite e mediram o efeito logo em seguida: houve melhora imediata no limiar de dor à pressão e na força de preensão sem dor (Vicenzino, 1996, com 15 pessoas; Fernández-Carnero, 2008, com 10 pessoas). Uma revisão sistemática concluiu que a evidência para terapia manual no cotovelo ou na cervical era limitada, com pouco dado de médio e longo prazo (Herd e Meserve, 2008).

Em linguagem de consultório: examinar o pescoço faz sentido. Incluí-lo no plano é razoável quando o exame aponta para ele. Esperar dele a solução do cotovelo não tem base.

> *Nível de evidência: baixo. Estudos pequenos, efeito imediato, pouco seguimento.*

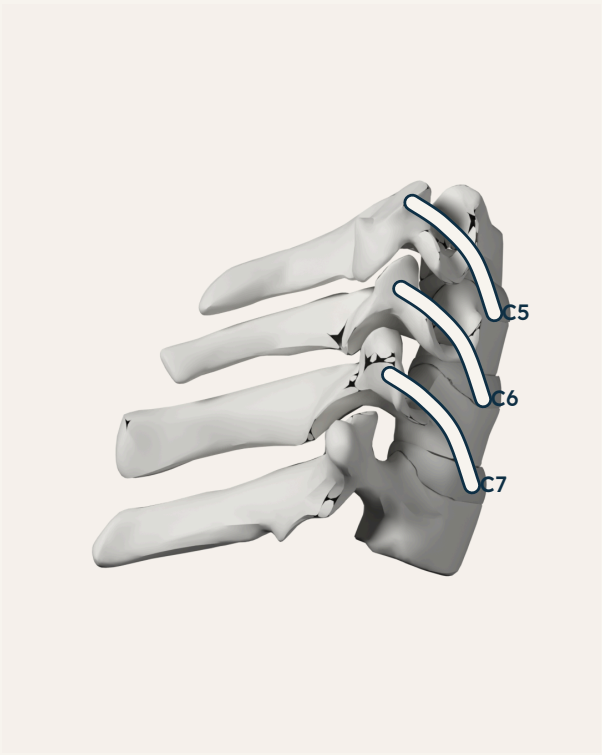

Cervical C5–T1, vista lateral: as raízes C5, C6 e C7.

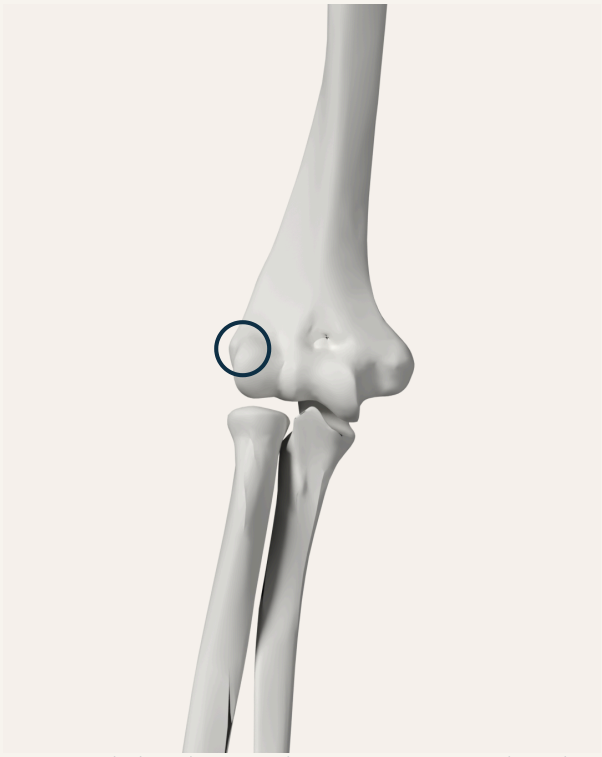

Cotovelo direito, vista anterior: o anel marca o epicôndilo lateral.

Anatomia: BodyParts3D, © The Database Center for Life Science, CC BY 4.0 (modificada). https://dbarchive.biosciencedbc.jp/en/bodyparts3d/desc.html. Raízes e anel: desenho da equipe.

Cotovelo ou raiz nervosa?

A irritação de uma raiz nervosa do pescoço, entre C5 e C7, pode referir dor ao cotovelo. A diferença aparece no exame: onde está o formigamento, se há perda de força em músculos específicos, como estão os reflexos, se mexer o pescoço reproduz a dor.

As duas coisas podem coexistir. Um achado no pescoço não cancela o cotovelo, e o contrário também vale.

Quanto aos exames: o diagnóstico da epicondilite é clínico. Ultrassom ou ressonância do cotovelo entram quando a dúvida persiste. Ressonância

cervical não se pede de rotina só porque o cotovelo dói; cabe quando o exame sugere raiz nervosa. A eletroneuromiografia ajuda quando a dúvida é entre nervo e raiz.

O que é atalho de conversa

- **"Epicondilite é coisa de mulher na menopausa."** Na população geral, a frequência não diferiu entre os sexos.
- **"O cotovelo é o pescoço."** O pescoço merece exame. Dizer que ele explica o cotovelo, não.
- **"É só LER, basta parar de trabalhar."** LER e DORT descrevem a relação com o trabalho. A carga importa, mas não está sozinha, e o diagnóstico da tendinopatia continua sendo clínico.
- **"É compressão dupla, no pescoço e no cotovelo."** Essa hipótese, chamada *double crush*, já é frágil no punho, como você vai ver na próxima parte, e não tem base sólida no cotovelo.

Quando procurar avaliação

- A dor no cotovelo dura semanas e atrapalha segurar uma xícara, abrir um pote ou digitar.
- Há formigamento ou fraqueza no braço ou na mão, além da dor no cotovelo.
- Mexer o pescoço reproduz ou aumenta a dor no braço.

Perguntas para levar à consulta

- A minha dor é do tendão do cotovelo, de uma raiz do pescoço ou das duas coisas?
- O que, no meu trabalho e na minha rotina, aumenta a carga sobre esse tendão?
- O exame do pescoço mostrou algo que justifique incluí-lo no plano?

Parte 4

Mão, punho e pescoço

3 · Túnel do carpo e cervical



Imagem gerada por IA.

O que a evidência mostra

A síndrome do túnel do carpo é a compressão do nervo mediano no punho. É a compressão de nervo periférico mais comum que existe. E, diferentemente do cotovelo, aqui existe uma pista hormonal mais concreta.

Três achados, lidos juntos:

- **Supressão de estrogênio.** No ensaio ATAC, com mulheres em tratamento de câncer de mama, o grupo que usou anastrozol, um medicamento que reduz muito o estrogênio, teve 2,6% de casos de túnel do carpo, contra 0,7% no grupo do tamoxifeno (Sestak, 2009). A comparação é entre dois medicamentos hormonais oncológicos, não com a população geral.
- **Terapia hormonal nos ensaios WHI.** Numa análise secundária dos ensaios WHI, em mulheres de 65 anos ou mais (com dados ligados ao Medicare), a terapia hormonal associou-se a menor incidência de túnel do carpo, com redução de cerca de 20% nos dois braços estudados (Al-Rousan, 2018). Isso não é motivo para começar ou parar hormônio por conta própria.
- **O conjunto da literatura.** Uma metanálise de 2023 (Manosroi) mostrou conflito: os ensaios randomizados apontaram para menor risco com terapia hormonal, enquanto os estudos observacionais apontaram para risco maior. Somado tudo, não houve associação significativa, com heterogeneidade muito alta entre os estudos.

A leitura honesta é esta: há uma pista hormonal no túnel do carpo. O efeito da reposição sobre ele não é consenso. E nada disso é indicação clínica para a

fisioterapia ou motivo para usar hormônio por conta própria. Se o tema interessa a você, converse com seu médico.

Fora do hormônio, o mapa clássico continua valendo: esforço repetitivo, trabalho manual, peso corporal e diabetes (Hurst, 1985).

> *Nível de evidência: moderado para a existência de um sinal hormonal em contextos específicos; conflitante para o efeito da reposição.*

Formigamento na mão: punho, pescoço ou os dois?

O túnel do carpo costuma dar sinais característicos: formigamento nos dedos do meio, piora à noite, fraqueza na base do polegar. Uma raiz nervosa do pescoço, entre C6 e C7, pode imitar esse quadro ou coexistir com ele. A pista vem do exame: o pescoço, os reflexos, a força e um território de formigamento que não cabe só no nervo mediano.

Quando o exame clínico e a imagem não fecham, a eletroneuromiografia é o exame que melhor ajuda a localizar onde o nervo sofre. A ressonância cervical descreve a imagem; ela não mede, sozinha, o formigamento da sua mão.

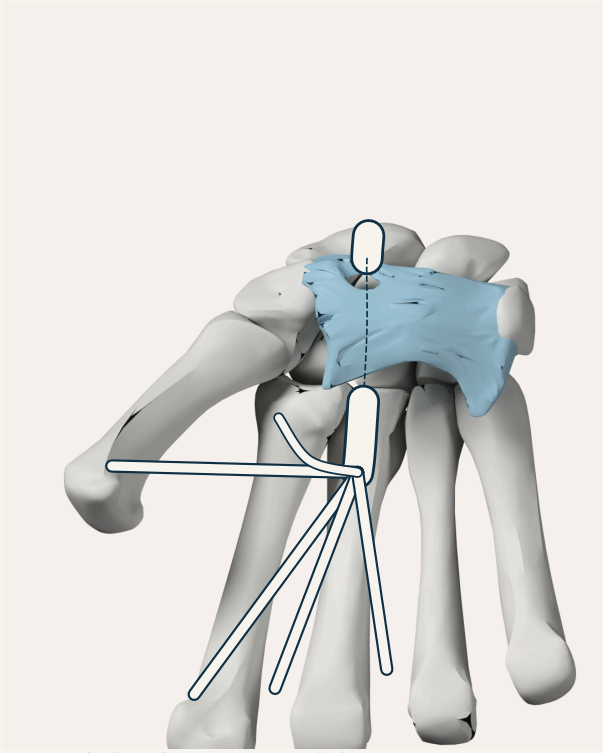

Punho direito, vista palmar: retináculo dos flexores em azul e o nervo mediano, tracejado onde passa por baixo dele.

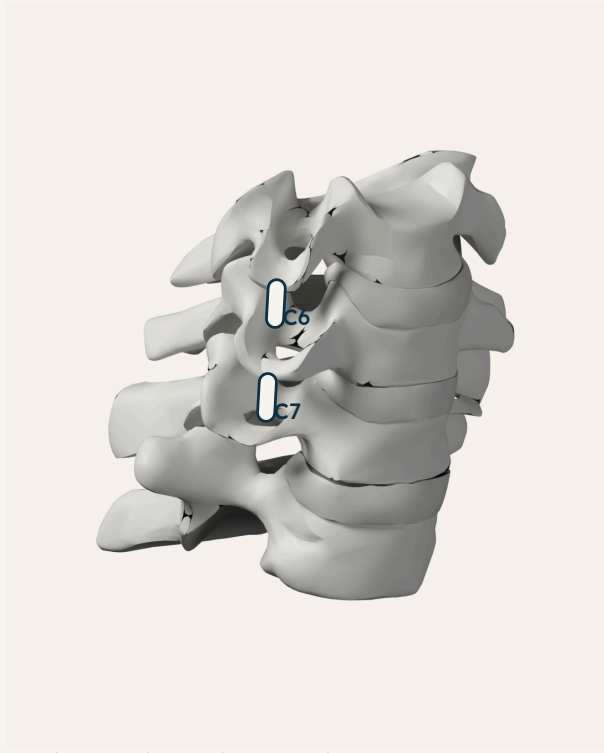

Cervical em vista oblíqua: as raízes C6 e C7.

Anatomia: BodyParts3D, © The Database Center for Life Science, CC BY 4.0 (modificada). https://dbarchive.biosciencedbc.jp/en/bodyparts3d/desc.html. Nervo mediano e raízes: desenho da equipe.

A hipótese do *double crush*

Em 1973, Upton e McComas propuseram uma ideia elegante: uma compressão no pescoço deixaria o nervo mais vulnerável a uma segunda compressão, mais

abaixo, no punho ou no cotovelo. A ideia se espalhou e virou explicação frequente em conversas sobre formigamento na mão.

A pesquisa posterior foi bem menos generosa. Numa série com 12.736 membros avaliados por eletroneuromiografia, com túnel do carpo ou compressão do nervo ulnar no cotovelo, coexistia lesão de raiz em 3,4%; só 0,8% tinham correspondência anatômica, e só 0,5% também preenchiam o critério fisiopatológico de perda axonal no sítio distal (Morgan e Wilbourn, 1998). Outro estudo eletrofisiológico não encontrou apoio à hipótese (Richardson, 1999).

Então, o que fica? O *double crush* é uma hipótese controversa e, nos critérios mais rigorosos, rara. Não é a explicação comum do formigamento na mão. Examinar o pescoço e o punho continua útil, porque as duas coisas podem existir ao mesmo tempo. Quando existem, cada uma pede o seu plano.

> *Nível de evidência: as séries grandes e rigorosas não sustentam o double crush como explicação habitual.*

O que a pesquisa diz sobre tratamento

O túnel do carpo tem caminho próprio: entender o que piora, usar órtese noturna quando indicada, ajustar a carga das mãos e, quando o caso pede, encaminhar para avaliação cirúrgica. Tratar a cervical para resolver o túnel do carpo não tem base suficiente.

O que é atalho de conversa

- **"Formigamento na mão na menopausa é sempre túnel do carpo."** Não. Pode ser raiz cervical, pode ser os dois.
- **"Se a ressonância do pescoço mostra desgaste, a mão se explica pelo pescoço."** Não. Desgaste na imagem é comum e não fecha diagnóstico.
- **"Double crush está comprovado."** Não está. É hipótese controversa e rara nos critérios rigorosos.
- **"Reposição hormonal trata o túnel do carpo."** A evidência é conflitante. É conversa para ter com seu médico, não com a fisioterapia.

Quando procurar avaliação

- O formigamento acorda você à noite ou aparece com frequência ao digitar e segurar o celular.
- Você deixa cair objetos ou sente a base do polegar mais fraca.
- O formigamento vem junto com dor no pescoço ou desce pelo braço todo.

Perguntas para levar à consulta

- O meu formigamento segue o território do nervo mediano ou vai além dele?
- Preciso de eletroneuromiografia para saber onde o nervo sofre?

- Uso, ou usei, algum medicamento que reduz o estrogênio? (Essa informação interessa tanto ao seu médico quanto ao fisioterapeuta.)

Parte 5

Calcanhar e coluna

4 · Fascite plantar e raiz S1



Imagem gerada por IA.

O que a evidência mostra

Esta é a ligação mais frágil das quatro, e deve ser lida assim.

Num grande inquérito de saúde dos Estados Unidos (NHANES), 11,1% dos adultos relataram dor na sola, no calcanhar (Liu, 2024) — dor relatada pela própria pessoa, não necessariamente fascite diagnosticada. No conjunto, a frequência chegou a 14,5% entre 50 e 65 anos; nas mulheres com 65 anos ou mais, a 19,8%. Idade, peso corporal, sexo feminino, pressão alta e osteoporose apareceram associados. Nas mulheres, quem tinha osteoporose tinha cerca do dobro da chance de relatar essa dor.

O estudo não mediu a menopausa; a ligação com essa fase é só pela idade. É um estudo transversal: fotografa um momento. Não mostra que a menopausa ou a osteoporose levem à fascite.

> *Nível de evidência: baixo para qualquer ligação direta com a menopausa ou com fascite diagnosticada. Associação transversal baseada em dor autorrelatada.*

Quando a dor no pé vem da raiz S1

A raiz nervosa S1, que sai da parte baixa da coluna, pode doer na sola do pé (Bateman, 2025; publicação online em 2024). Quando isso acontece, costuma vir com outros sinais: alteração do reflexo do tendão de Aquiles, menos força para ficar na ponta dos pés, dor que piora em manobras que esticam o nervo, história de dor lombar ou ciática.

A fascite plantar tem outro jeito: dor localizada na parte interna do calcanhar, pior nos primeiros passos da manhã ou depois de muito tempo sentada, e dor ao toque no local.

São diagnósticos diferentes que às vezes convivem. Por isso a coluna entra na lista de possibilidades. Isso é diagnóstico diferencial, não prova de que a fascite "venha da coluna". Outras origens locais, como a compressão de nervos no próprio pé, também precisam ser consideradas.

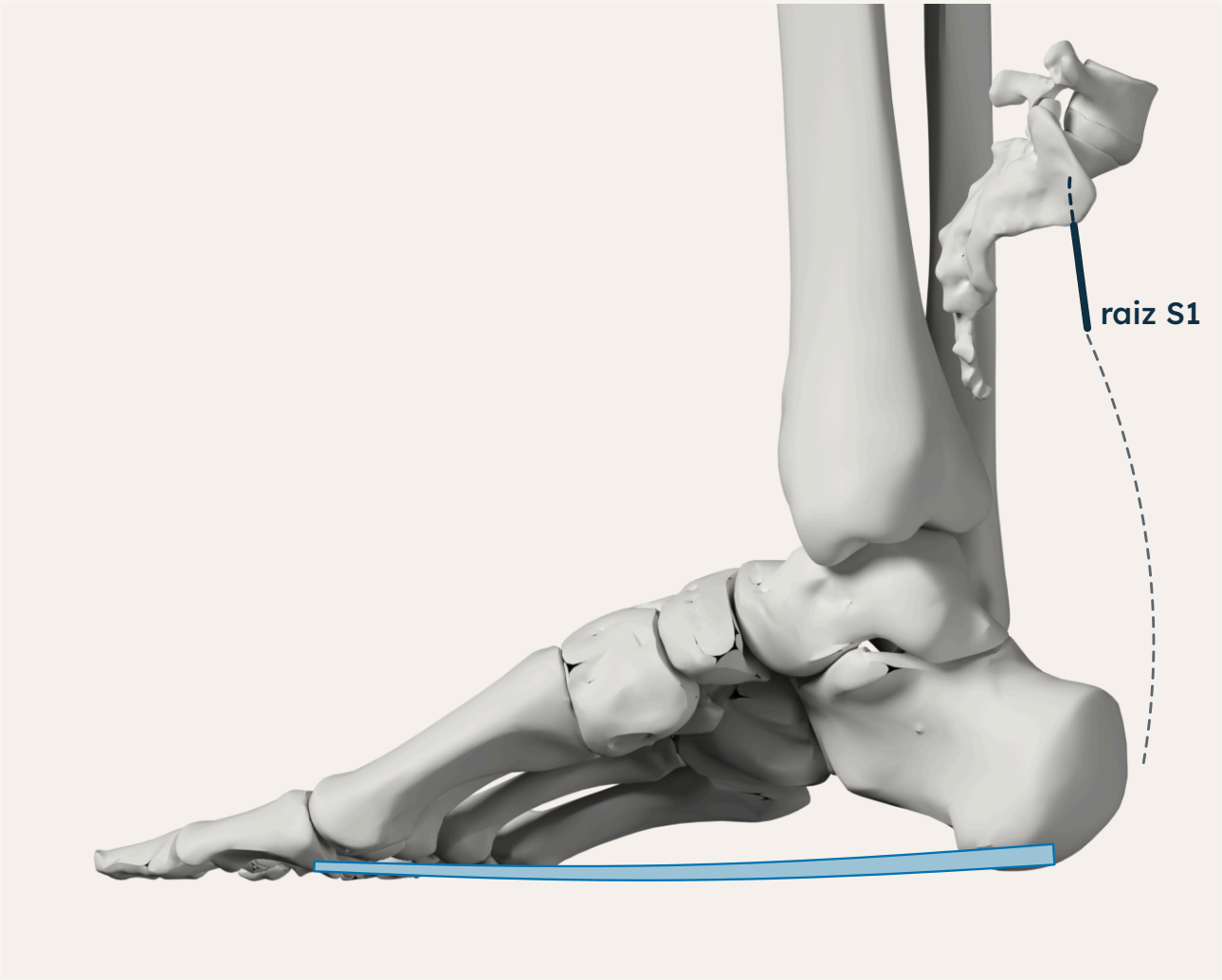

A raiz S1 também pode dar dor na planta do pé; por isso se examina a coluna. Isso não quer dizer que a fascite venha da coluna.

Anatomia: BodyParts3D, © The Database Center for Life Science, CC BY 4.0 (modificada). https://dbarchive.biosciencedbc.jp/en/bodyparts3d/desc.html. Fáscia plantar, raiz S1 e linha do trajeto: desenho da equipe.

O que a pesquisa diz sobre tratamento

A diretriz revisada de 2023 sobre dor no calcanhar (Koc, publicada no *Journal of Orthopaedic & Sports Physical Therapy*) trata a fascite plantar no campo do cuidado conservador local: exercício, manejo da carga e medidas no próprio pé. Não é uma diretriz de tratamento da coluna.

Avaliar a coluna é necessário quando há sinal de raiz nervosa. Usar a lombar como alvo principal da fascite é extrapolar o que a pesquisa sustenta.

O que é atalho de conversa

- **"Fascite é doença da menopausa."** Há sobreposição de idade e uma associação transversal de dor no calcanhar autorrelatada com osteoporose, num estudo que nem mediu menopausa. Nada além disso está demonstrado.
- **"É a cadeia posterior encurtada; solte a lombar e o calcanhar melhora."** Essa ideia circula muito em conversas clínicas. A evidência a favor é fraca ou só associativa.
- **"Meu laudo da lombar mostra desgaste, então a dor no pé é da coluna."** O laudo não mede a dor. O exame é que diferencia.

Quando procurar avaliação

- A dor no calcanhar dura semanas e muda a forma como você caminha.
- A dor no pé vem com dor lombar, dor que desce pela perna ou formigamento.
- Ficar na ponta dos pés ficou difícil de um lado.
- Você tem osteoporose ou densidade óssea baixa e a dor no calcanhar começou sem motivo claro. Vale conversar com seu médico sobre isso também.

Perguntas para levar à consulta

- A minha dor tem o jeito de fascite, de raiz nervosa ou de outra origem no pé?
- O exame neurológico da perna está normal?
- A minha densidade óssea já foi avaliada? (Essa pergunta vai para o seu médico.)

Parte 6

O que ainda não está demonstrado

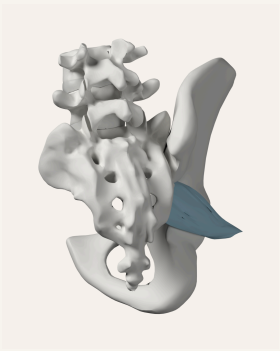

1 · Lombar e glúteo



2 · Cotovelo



3 · Punho



4 · Pé

Anatomia: BodyParts3D, © The Database Center for Life Science, CC BY 4.0 (modificada). https://dbarchive.biosciencedbc.jp/en/bodyparts3d/desc.html.

Um guia honesto precisa ter uma parte sobre o que não se sabe. Esta é ela.

Quase tudo o que circula sobre coluna e menopausa mistura três camadas: o que é bem medido, o que é sinal ainda em estudo, e o que é suposição repetida até parecer fato. Separar as camadas protege você de duas coisas: de tratamento desnecessário e de desânimo desnecessário.

Bem medido

- A dor musculoesquelética é muito frequente na transição da menopausa (Wright, 2024, como estimativa de revisão narrativa).
- A lombalgia pesa mais nas mulheres de 55 anos ou mais do que nos homens da mesma idade (Xu, 2025, usando a idade como aproximação da pós-menopausa).
- A massa óssea cai e o risco de fratura sobe depois da menopausa (Cummings e Melton, 2002).

Sinal em estudo

- A degeneração do disco lombar se associa à menopausa em mulheres atendidas por dor lombar, sobretudo nos primeiros 15 anos, mas idade e menopausa ainda não se separam bem (Lou, 2014 e 2017).
- O túnel do carpo mostra uma pista hormonal; o efeito da reposição é conflitante (Sestak, 2009; Al-Rousan, 2018; Manosroi, 2023).
- A dor no calcanhar autorrelatada se associa à osteoporose em mulheres, num estudo transversal que não mediu menopausa (Liu, 2024).
- A ideia de uma inflamação própria da menopausa nos tendões, nas articulações e no disco ainda é mecanismo proposto.

Não demonstrado

- Que a menopausa leve à síndrome do piriforme.
- Que a epicondilite seja uma condição típica da menopausa.
- Que tratar o pescoço resolva a epicondilite ou o túnel do carpo.
- Que o *double crush* explique a maioria dos formigamentos na mão.
- Que tratar a lombar ou a "cadeia posterior" resolva a fascite plantar.
- Que a reposição hormonal resolva a dor musculoesquelética generalizada. Essa é uma decisão médica, com outros critérios. Converse com seu médico.

Por que isso importa para você

Saber o que não está demonstrado não significa que nada possa ser feito. Significa que o ponto de partida é o exame, e não a frase pronta.

Na prática, eu tenho a experiência de ver que a pergunta mais útil raramente é "de onde vem tudo isso?". É "o que, exatamente, está doendo, e o que muda essa dor?". Essa pergunta tem resposta individual. E é por ela que uma boa avaliação começa.

Um cuidado à parte: quando não esperar

Alguns sinais pedem avaliação médica no mesmo dia, sem esperar consulta de rotina: perda de força que piora rapidamente numa perna, dormência na região entre as pernas, dificuldade nova para urinar ou evacuar, dor nas costas com febre, ou dor forte depois de uma queda, mesmo pequena.

Esses sinais não fecham diagnóstico. Eles existem para não atrasar a avaliação de quadros graves e raros — entre eles fratura, infecção e compressão da cauda equina. Se algum desses sinais aparecer, o caminho é o atendimento médico, não a espera pela consulta de rotina (Finucane e colegas, 2020; Dionne e colegas, 2019; diretriz NICE NG59, recomendação 1.1.1).

Fecho · Uma avaliação, uma pessoa

Este guia não pretende resolver a sua dor. Ele pretende ajudar você a chegar a uma consulta com perguntas melhores e com menos medo das frases prontas.

Se alguma das partes descreveu o que você sente, o próximo passo é uma avaliação presencial e individual. Nela, a história, o exame da coluna e do lugar que dói, e os exames que você já tem são lidos juntos. Quando o caso pede outro profissional, como ginecologia, ortopedia ou reumatologia, o encaminhamento faz parte do cuidado.

Como é essa avaliação

A primeira consulta começa pela conversa. Quando a dor apareceu, o que a piora, o que a alivia, como é o seu dia de trabalho, como você dorme, o que já foi tentado. Na menopausa, entram também perguntas sobre a fase em que você está, sobre exames de densidade óssea e sobre medicamentos em uso, inclusive os que mexem com hormônios. Essas informações não servem para a fisioterapia decidir sobre hormônio, mas para entender o terreno e saber quando conversar com o seu médico.

Depois vem o exame. Na coluna, ele olha movimento, força, sensibilidade e reflexos, e testa se a dor muda com a posição e com a carga. No lugar que dói, seja o glúteo, o cotovelo, a mão ou o calcanhar, o exame procura os sinais próprios daquele lugar. É dessa comparação que sai a resposta para a pergunta central deste guia: a dor é de um sítio, de outro, ou de dois ao mesmo tempo?

Se você já tem exames de imagem ou eletroneuromiografia, traga. Eles são lidos junto com o exame clínico, nunca no lugar dele.

O que sai da avaliação é um entendimento do seu caso e um plano conversado, com o que cabe à fisioterapia e o que cabe a outros profissionais. Sem fórmula pronta e sem número de sessões definido antes de conhecer você.

Para guardar

- Nessa fase, o terreno muda: a dor musculoesquelética é frequente, o osso perde massa, e há associação com o disco e com o músculo. Isso é real. Mudar o terreno não é explicar cada dor.
- "É tudo hormônio" e "tudo vem da coluna" são atalhos. A pesquisa não sustenta nenhum dos dois.
- Reposição hormonal é decisão médica. Converse com seu médico.
- O exame vem antes da frase pronta.



Retrato do Matheus feito com IA.

Matheus Camargo
Fisioterapeuta de coluna · CREFITO-5 246787-F
Av. Dr. Nilo Peçanha, 1221, sala 705 · Três Figueiras · Porto Alegre
WhatsApp: (51) 99696-5657
www.matheusfc.com
@matheus.camargo.real

Este guia não substitui avaliação presencial.

Referências

Conferidas no PubMed em 24/11/2026. Busque pelo número PMID em pubmed.ncbi.nlm.nih.gov.

Parte 1 · O que muda nessa fase

- Wright VJ, Schwartzman JD, et al. The musculoskeletal syndrome of menopause. *Climacteric*. 2024. PMID 39077777
- Overton R, Amini P, et al. The effect of hormone replacement therapy on musculoskeletal pain in menopausal women: a systematic review and meta-analysis. *Post Reprod Health*. 2026. PMID 41344380
- Lou C, Chen H, et al. Association between menopause and lumbar disc degeneration: an MRI study of 1,566 women and 1,382 men. *Menopause*. 2017. PMID 28609385
- Lou C, Chen HL, et al. Menopause is associated with lumbar disc degeneration: a review of 4230 intervertebral discs. *Climacteric*. 2014. PMID 25017806
- Cummings SR, Melton LJ. Epidemiology and outcomes of osteoporotic fractures. *Lancet*. 2002. PMID 12049882
- Cruz-Jentoft AJ, Bahat G, et al. Sarcopenia: revised European consensus on definition and diagnosis. *Age Ageing*. 2019. PMID 30312372

Parte 2 · Lombalgia, glúteo e piriforme

- Xu J, Lei M, et al. Global, regional, and national burden of low back pain in postmenopausal women from 1990 to 2021. *Front Endocrinol (Lausanne)*. 2025. PMID 41079199
- Hopayian K, Song F, et al. The clinical features of the piriformis syndrome: a systematic review. *Eur Spine J*. 2010. PMID 20596735
- Hopayian K, Danielyan A. Four symptoms define the piriformis syndrome: an updated systematic review of its clinical features. *Eur J Orthop Surg Traumatol*. 2018. PMID 28836092
- Hopayian K, Mirzaei M, et al. A systematic review of conservative and surgical treatments for deep gluteal syndrome. *J Bodyw Mov Ther*. 2023. PMID 37949567
- Kizaki K, Uchida S, et al. Deep gluteal syndrome is defined as a non-discogenic sciatic nerve disorder with entrapment in the deep gluteal space. *Knee Surg Sports Traumatol Arthrosc*. 2020. PMID 32246173
- Lo JK, Robinson LR. Piriformis syndrome. *Handb Clin Neurol*. 2024. PMID 38697742
- Kean Chen C, Nizar AJ. Prevalence of piriformis syndrome in chronic low back pain patients. *Pain Pract*. 2013. PMID 22863240
- Filler AG, Haynes J, et al. Sciatica of nondisc origin and piriformis syndrome: diagnosis by magnetic resonance neurography and interventional magnetic resonance imaging. *J Neurosurg Spine*. 2005. PMID 15739520

Parte 3 · Cotovelo e pescoço

- Shiri R, Viikari-Juntura E, et al. Prevalence and determinants of lateral and medial epicondylitis: a population study. *Am J Epidemiol*. 2006. PMID 16968862
- Vicenzino B, Collins D, et al. The initial effects of a cervical spine manipulative physiotherapy treatment on the pain and dysfunction of lateral epicondylalgia. *Pain*. 1996. PMID 9252000
- Fernández-Carnero J, Fernández-de-las-Peñas C, et al. Immediate hypoalgesic and motor effects after a single cervical spine manipulation in subjects with lateral epicondylalgia. *J Manipulative Physiol Ther*. 2008. PMID 19028251
- Herd CR, Meserve BB. A systematic review of the effectiveness of manipulative therapy in treating lateral epicondylalgia. *J Man Manip Ther*. 2008. PMID 19771195

Parte 4 · Mão, punho e pescoço

- Sestak I, Sapunar F, et al. Aromatase inhibitor-induced carpal tunnel syndrome: results from the ATAC trial. *J Clin Oncol*. 2009. PMID 19752338
- Al-Rousan T, Sparks JA, et al. Menopausal hormone therapy and the incidence of carpal tunnel syndrome in postmenopausal women: findings from the Women's Health Initiative. *PLoS One*. 2018. PMID 30513095
- Manosroi W, Atthakomol P, et al. Hormone replacement therapy in women and risk of carpal tunnel syndrome: a systematic review and meta-analysis. *J Orthop Traumatol*. 2023. PMID 37308714
- Hurst LC, Weissberg D, Carroll RE. The relationship of the double crush to carpal tunnel syndrome (an analysis of 1,000 cases of carpal tunnel syndrome). *J Hand Surg Br*. 1985. PMID 4031604
- Upton AR, McComas AJ. The double crush in nerve entrapment syndromes. *Lancet*. 1973. PMID 4124532
- Morgan G, Wilbourn AJ. Cervical radiculopathy and coexisting distal entrapment neuropathies: double-crush syndromes? *Neurology*. 1998. PMID 9443461
- Richardson JK, Forman GM, et al. An electrophysiological exploration of the double crush hypothesis. *Muscle Nerve*. 1999. PMID 9883859

Parte 5 · Calcanhar e coluna

- Liu P, Chen Q, et al. Prevalence, characteristics, and associated risk factors of plantar heel pain in Americans: the cross-sectional NHANES study. *J Orthop Surg Res*. 2024. PMID 39609875
- Bateman EA, Fortin CD, et al. Musculoskeletal mimics of lumbosacral radiculopathy. *Muscle Nerve*. 2025 (publicação online em 2024). PMID 38726566
- Koc TA Jr, Bise CG, et al. Heel pain – plantar fasciitis: revision 2023. *J Orthop Sports Phys Ther*. 2023. PMID 38037331

Parte 6 · O que ainda não está demonstrado e sinais de alerta

- Finucane LM, Downie A, et al. International Framework for Red Flags for Potential Serious Spinal Pathologies. *J Orthop Sports Phys Ther*. 2020. PMID 32438853
- Dionne N, Adefolarin A, et al. What is the diagnostic accuracy of red flags related to cauda equina syndrome (CES), when compared to Magnetic Resonance Imaging (MRI)? A systematic review. *Musculoskelet Sci Pract*. 2019. PMID 31132655
- NICE. Low back pain and sciatica in over 16s: assessment and management (NG59). Recomendação 1.1.1. https://www.nice.org.uk/guidance/ng59/chapter/Recommendations (publicado em 30/11/2016, atualizado em 29/07/2026)

Imagens anatômicas

- BodyParts3D, © The Database Center for Life Science, CC BY 4.0 (modificada). https://dbarchive.biosciencedbc.jp/en/bodyparts3d/desc.html. Estruturas neurais/fasciais desenhadas pela equipe sobre a base BodyParts3D.

Créditos e expediente

Texto: Matheus Camargo, CREFITO-5 246787-F. Diagramação, selo, ícones e vetores anatômicos (nervos, raízes, fáscia plantar, anel e trajeto S1): desenho da equipe, feito em código, sem IA.

Fotografias de cena: Imagem gerada por IA. A personagem é fictícia.

Retrato da página final: Retrato do Matheus feito com IA.

Anatomia: BodyParts3D, © The Database Center for Life Science, CC BY 4.0 (modificada). https://dbarchive.biosciencedbc.jp/en/bodyparts3d/desc.html. Malhas do pacote BodyParts3D 4.0, renderizadas pela equipe; cores, cortes e vetores sobrepostos são modificações.

Tipografia: Lexend, SIL Open Font License 1.1.

Este guia não substitui avaliação presencial.